CASO
DI TUMORE INTRACRANICO
DIAGNOSTICATO NELLA SUA PRECISA SEDE

PEL PROFESSORE

FRANCESCO ORSI

(Clinica Medica di Pavia, anno scolastico 1867-1868).

MILANO
STABILIMENTO REDAELLI DEI FRATELLI RECHIEDEI
Via S. Pietro all' Orto, N. 16
1869.

Tolto dalla Gazzetta Medica Italiana - Lombardia
Serie VI. - Tomo II. - Anno 1869.

L' intitolazione della presente storia clinica ed anatomica potrà forse sembrare vanitosa, benchè sia appropriata e giusta. Però i cortesi lettori della *Gazzetta* sospendano ogni loro giudizio in proposito infino a totale lettura di codesto interessante racconto; e si convinceranno come non vi sarebbe neppur motivo, da parte nostra, di insuperbire per aver saputo precisare la sede di un tumore nella cavità del cranio.

Noi non dissimuliamo che ogni qualvolta ci accade di recarci a controllare sulla tavola anatomica la diagnosi clinica ci sentiamo bene spesso accompagnati dall' incertezza e dal dubbio, quando è questione di affezioni del sistema nervoso e del ventre; mentre la fiducia e talora perfino la sicurezza ci sostengono, allorquando trattasi invece di malattie del petto. Non per questo vogliamo esagerare la difficoltà della diagnosi dei tumori cerebrali in genere, ma far solo notare come avvenga talora d' essere colpiti da inaspettate sorprese, rispetto a sede, natura e complicazioni, pur nell' appagante caso di rinvenimento nella teca cranica del prenunziato tumore.

Premesse codeste brevi considerazioni, ci occuperemo tosto del fatto morboso.

§ 1.° — *Anamnesi.*

Luigi Ferri, d' anni 34, contadino di Bastida Pancarana, accolto nel civico ospitale di Pavia il giorno 18 febbrajo 1868, e collocato nello scompartimento dell' egregio sig. dott. Pessina, veniva poi, per gentile concessione di questi (1), trasportato nella clinica medica il giorno 21 dello stesso mese ed anno, ed affidato al distinto fra i distintissimi giovani del 6.° anno di corso, il sig. Francesco Gatti.

Premettiamo che, attesa la rozzezza dell' individuo, la qualità e la data dell'affezione, non ci fu possibile di raccogliere i dati commemorativi con quella precisione e larghezza, che la teoria e la pratica medica avrebbero vivamente bramato nel caso nostro.

Il Ferri asseriva di essere privo del padre, che moriva (a quanto pare) per vizio cardiaco, e di aver la madre ed una sorella viventi e sane. Sembra che a 21 anno abbia superato una febbre tifoide grave, da cui però guariva completamente, e che a 31 anno sia stato colpito da vivi dolori al capo, che si dissiparono entro breve tempo con l' applicazione di mignatte ai processi mastoidei e coi purganti. È dubbioso se in seguito non abbia mai sofferto di alterazioni sensibili nella sua salute fino all'agosto 1867. Da quest'epoca datava l'infermo l'esordire del male onde era travagliato attualmente. In uno e non ben precisato giorno dell'agosto 1867, il Ferri, senza causa conosciuta, veniva colpito da stordimento, da molesto ronzio alle orecchie, più intenso a sinistra che a destra, indi da senso di perfrigerazione e di formicolio alla metà sinistra del viso, e da sensibilità esagerata pure al lato sinistro del vertice del capo. Più tardi ebbe a provare la sensazione di secchezza alla narice sinistra, crampi pure al lato sinistro del viso, sensazioni vaghe come di un rettile che gli serpeggiasse dal ventre alla gola, producendogli ributtante e paurosa impressione di ribrezzo, di freddo, di strozzamento e di vertigine. Il senso vertiginoso però incoglieva il paziente pure in modo isolato, allorchè doveva accidentalmente piegare in basso, o girare lateralmente il capo.

---

(1) Le cliniche hanno il diritto di levare dalle sale ospitaliere gli ammalati durante le sole prime 24 ore dal loro ingresso nel nosocomio.

I suaccennati fenomeni morbosi continuarono con sempre crescente intensità infino all'ottobre; in quel mese scemò da prima (per cessar da poi) il ronzìo all'orecchio destro, ma manifestaronsi allora alterazioni nella motilità degli arti inferiori. — Prima dell'ottobre l'infermo sembrava minacciato da improvvisa caduta soltanto allora che veniva sorpreso dalla vertigine; dall'ottobre invece trovossi abitualmente malfermo sulle proprie piante, incerto e vacillante nel camminare, per compiere il qual atto era obbligato di concentrarsi, di osservare il suolo battuto e la punta dei proprj piedi. Che se durante il cammino fosse stato distratto o profondamente impressionato, sentivasi improvvisamente venir meno nella facoltà di reggersi e provava invincibile inclinazione a cadere in avanti. Tanto che per reggersi in piedi e camminare dovette ben presto servirsi d'un robusto bastone, onde premunirsi da inevitabili cadute.

Nel dicembre, all' aggravamento dei sintomi esposti, s' aggiunse diplopia. La diplopia cessò in gennajo e pare che allora soltanto avesse avvertito una certa cascaggine della gôta destra, la facile escita del cibo dalla bocca, l'accumularsi del medesimo tra la guancia destra e l'arcata dentale corrispondente e perfino una certa qual difficoltà nel masticare.

Nei primi 13 giorni di febbrajo si ha un peggioramento massimo del male, per cui è costretto, anche per la povertà, a decidersi di ricoverarsi nell'Ospitale.

Il paziente assevera di non aver provato mai, dall'agosto al febbrajo, vere cefalalgie, insonnie ostinate, vomiti, disturbi nell'appetito, nella digestione, mai movimento febbrile, nè un sensibilissimo deperimento nello stato della nutrizione generale.

§ 2.° — *Esame dello stato presente.*

Il malato può giacere supino e sui fianchi, ma decombe abitualmente inclinato alquanto sul lato manco, tenendo il capo piegato sulla spalla corrispondente e seminascosto sotto le coltri: e ciò nello intento (com'egli asserisce) di provocare il sudore al volto ed ottenere così un lenimento nelle sensazioni moleste che ivi soffre.

L'espressione della sua fisionomia ritiene del tetro e dello strano, mostrando concentramento cupo e stravolti i tratti del viso. Infatti il bulbo oculare destro a pare più sporgente e

meno coperto dalle palpebre che non sia il sinistro; l'angolo destro della bocca è lievemente abbassato, relativamente stirato invece in alto l'angolo sinistro; la pinna destra del naso è più avvicinata al setto che non sia la sinistra, la quale è visibilmente mobile nell'atto inspirativo, mentre rimane immobile la destra. Al lato destro, la fronte e la gota veggonsi appianati e senza rughe, che sono spiccate al lato sinistro: che se l'infermo parla o meglio ancora se lo si eccita a fare gli atti del corrugare la fronte, del ridere, allora l' appianamento e l'immobilità del lato destro del volto risaltano ancor più, come il corrugamento ed i solchi naturali appajono allora più salienti dal lato sinistro; l' atto del fischiare non è eseguibile.

Il capo è regolare di forma e di volume, sono neri i capelli, la barba, le sopraciglia, le ciglia e l'iride; la tinta della cute è d'un bianco sporco; sono alquanto rosse le guancie e rosea è la mucosa labiale, orale, oculo-palpebrale.

Le arterie temporali sono tortuose e dure. L'ammalato non si lamenta di cefalalgia, ma di molesta sensazione di freddo a tutta la metà sinistra del volto, sino al sincipite, e specialmente intorno all' orbita. Così pure è molestato da rumori all' orecchio sinistro. Comprende le domande indirizzategli, ma risponde tardo e con parola imbarazzata, rozza, per nulla circostanziata e poco appagante.

La palpebra superiore destra, che è un poco più sollevata della sinistra, non può volontariamente essere abbassata, e l'inferiore è rilasciata così che il bulbo ocular destro appare alquanto più scoperto del sinistro. La palpebra superiore sinistra invece è di alcun poco prolassata, nè l' impulso volitivo riesce a sollevarla in alto completamente.

La direzione degli assi oculari non è però sensibilmente alterata ed i movimenti isolati e contemporanei dei bulbi si eseguiscono discretamente, per quanto l'escursione massima si compia pei retti esterni, la minima pel retto interno dell'occhio sinistro e sia di quest' ultimo impercettibile il movimento di rotazione. E se si invita il paziente a tener fisso lo sguardo, nel mentre gli si porta il capo a sinistra ed a destra, si vede che il bulbo oculare destro si ruota alquanto nell'orbita, ma resta quasi fisso il sinistro. L' infermo accusa annebbiamento di vista a sinistra quando fissa oggetti troppo vicini, non ha diplopia;

mostra però la pupilla sinistra un po' più dilatata della destra; l'iride ha contorni regolari tanto a destra che a sinistra, ma da quest' ultimo lato è quasi immobile: avverte secchezza delle narici, percepisce a quanto pare gli odori, nè ha pervertimento nella facoltà olfattiva, ma non ci sa ragguagliare in modo sicuro circa il grado comparativo di detta facoltà nelle due cavità nasali.

Non si hanno punti dolorosi all'uscita dei rami del quinto pajo cerebrale, nè dell' occipitale del destro e del sinistro lato. È normale la sensibilità tattile, termica, dolorifica, elettrica in tutta la metà destra del capo, ove la corrente galvanica eccita vivacissimi movimenti riflessi nei muscoli animati dal settimo e che vedemmo giacere inerti sotto l'atto volitivo. Invece al lato sinistro del volto, sino al sincipite, la sensibilità è profondamente alterata. A tutta codesta regione, ma più intensamente al fronte, alla congiuntiva oculo-palpebrale, al sopraciglio, alla tempia, l'infermo prova la sensazione molesta come se vi fosse applicata della neve o dell' acqua ghiacciata e rinnovata del continuo. La sensibilità tattile, termica, dolorifica ed elettrica è totalmente abolita al fronte, grandemente scemata negli altri punti, e la corrente elettrica non determina movimenti riflessi nei muscoli innervati dal quinto e dal settimo pajo corrispondenti.

Ci si conferma che durante la masticazione il cibo viene a raccogliersi tra la guancia destra e l'arcate dentali corrispondenti, tanto che l'ammalato è istintualmente invitato a sorreggersi la guancia colla mano per spingere il cibo sotto ai denti. Accenna però vagamente al fatto della facilità con cui il cibo durante la masticazione gli sfugge dalla bocca e d'una certa difficoltà nel masticare cibi solidi e duri. Allora facciamo eseguire al paziente forzate e ritmiche contrazioni dei muscoli della mascella inferiore, tenendo applicata la superficie palmare della nostra mano destra ora sul muscolo crotafite, ora sul massetere del lato sinistro dell'infermo, e le dita della nostra mano sinistra sui muscoli mascellari del lato destro; ed avvertiamo che le regioni temporale e masseterica destra s' induriscono e si scuotono sotto le contrazioni muscolari, mentre non si fanno rigide nè si scuotono le regioni omologhe sinistre. Per accertarci allora più sicuramente dello stato funzionale dei muscoli sopraccennati prendiamo un grosso turacciolo nuovo

di sughero da bottiglia e lo spacchiamo in due giuste metà — di cui l'una introduciamo nella bocca del paziente tra le arcate dentali dei grandi e piccoli molari di destra e lo eccitiamo a dare un forte morso al pezzo di sughero, che addentato per una sol volta gli vien tolto dalla bocca ed osservato lo si trova improntato da un solco lineare della altezza di circa 5 millimetri. Indi coll'altra metà del turacciolo si fa l'esperimento identico a sinistra, e si vede che il sughero ha subìto da questa parte un' impressione obbliqua della profondità non maggiore di 1 millimetro.

La lingua, spôrta dalla bocca, mostrasi leggermente deviata a destra, ma è pulita ed umida; normale è la mucosa orale e delle fauci; non si hanno sapori disgustosi in bocca; l'appetito e la sete sono normali, i cibi presi sono gustati, la facoltà gustativa è accertata alla base come all' apice della lingua, tanto a destra che a sinistra; l'ugola è un po' inclinata a sinistra; la deglutizione si compie perfettamente; non si hanno nausee, nè vomiti, nè rigurgiti di materie ingerite.

Il collo per forma, volume, lunghezza, sviluppo muscolare è proporzionato alla statura e costituzione individuale; la tinta della cute corrispondente è eguale a quella del volto, la sensibilità, la motilità e lo stato dei vasi non mostrano sensibile alterazione.

Il petto, che è ben conformato e proporzionato col resto della persona, mostra sulla terza costa sinistra, e verso la linea ascellare anteriore, un piccolo capezzolo sopranumerario con rispettiva areola brunastra.

L' escursione toracica è sufficiente, il tipo della respirazione è costo-diafragmatico, la frequenza della medesima al minuto primo, è di 15. Il petto non è sede di sensazioni dolorose od abnormi, non vi ha tosse, nè palpitazione di cuore, i veri capezzoli delle mammelle sono situati al medesimo livello, benchè la regione mammaria sinistra appaja un pochino più rialzata della destra. Al quinto spazio intercostale, a sinistra, (linea del capezzolo) vedesi un sollevamente ritmico, e quivi si può palpare per circa 60 volte al minuto primo, l' urto valido di un corpo, ossia del cuore e colla palpazione non vi si avverte fremito. Colla percussione rilevasi ottusità dal bordo superiore della terza cartilagine costale sinistra sino al corpo della sesta costa, scendendo verticalmente e misurando un' altezza di ottusità di centim. 10 (diametro così detto verticale del cuore):

trasversalmente ed al livello della quarta costa si ha un' ottusità pure di 10 centimetri, partendo dalla metà sinistra dello sterno e giungendo a 3 millimetri all' esterno dell'areola della mammella sinistra (diametro trasversale del cuore); infine si ha una ottusità di 11 centimetri che è compresa in quella linea che incominciando dal punto d' inserzione collo sterno della terza cartilagine costale sinistra discende obliquamente da destra a sinistra, dall'alto al basso, dall'interno all'esterno toccando il corpo della sesta costa vicino alla linea ascellare anteriore (vero diametro longitudinale del cuore). L' ottusità epatica nella linea paresternale destra, è compresa dal bordo superiore della sesta costa al margine inferiore del costato, all' ascella dell' ottava costa pure al bordo libero della costa; posteriormente dalla decima. L'ottusità splenica incomincia dal bordo superiore dell' ottava costa alla regione ascellare inferiore e posteriore sinistra sino al margine libero del costato corrispondente.

In tutto il resto dell' ámbito del petto vi ha elasticità e risonanza normali.

La punta del cuore urta validamente contro l'orecchio dell' ascoltatore; i due toni all' apice sinistro e destro sentonsi normali, diffuso invece alla base e propagantesi fuor dell' usato sul corpo e sul manubrio dello sterno è il 1.°, ed il 2.° accentuato

Il mormore respiratorio odesi morbido, dolce, uniforme, ritmico in tutti i punti corrispondenti del polmone.

Il ventre mostrasi normale per forma, volume, sensibilità e stato dei visceri. Va appena notata una stitichezza di grado lieve.

Non scorgesi alterazione attuale o traccie di alterazioni subìte agli organi sessuali. Pare sia conservata la potenza virile.

Tanto le estremità inferiori che le superiori offronsi nella tinta della cute, nella forma, nel volume, nella direzione ed in ogni forma di sensibilità loro, in stato lodevole: sono ricche di peli e di panicolo adiposo; le muscolature sono pronunciate e discretamente sode. Il paziente coricato a letto supino può muovere in ogni senso e speditamente le membra e dispiega tal forza muscolare che minaccia di stritolarci le dita delle mani concessegli per l' esperimento. Nè men poderosa

si rileva la forza dei muscoli delle estremità inferiori, riescendo il paziente senza sforzo apparente a sollevarci di peso, mentre noi con gran fatica, tenendo le mani puntellate sulle sue ginocchia tentavamo impedirgli di flettere le gambe sulle coscie: e chi voleva impedirgli (sempre a scopo esplorativo) di estendere le gambe, resistendogli colle mani appostategli sulle piante veniva respinto lontano dal letto con molta violenza.

L'elettricità suscita in tutti i muscoli delle membra e del tronco vivacissimi movimenti riflessi.

Eccitato l'infermo a star seduto sul letto un po' a lungo viene assalito da vertigine; e pregato di discendere dal letto non riesce a compier l'atto speditamente — si rotola da prima sul fianco e tenendosi saldamente aggrappato alla lettiera mette il piede al suolo e non osa abbandonare il punto d'appoggio prima che gli sia offerto ed abbia afferrato il bastone. Allora soltanto appoggiato con le due mani sul nuovo sostegno incurva alquanto il tronco in avanti, divarica le gambe ed eseguisce corti ed incerti passi, a capo chinò e coi piedi striscianti il suolo, affermando di provare incessante timore di cadere boccone.

Le orine sono di quantità circa 1000 c.c., di densità 1020, sono acide, di color giallo d'ambra; i cloruri, i fosfati, i solfati, l'urofeina di quantità normale; sono scevre di albumina e di glicosi.

Il polso è normale per frequenza e ritmo, ma è alquanto vibrato e forte; la temperatura ascellare è di + 37° C.

Il soggetto ha gli attributi di un uomo robusto, assai ben sviluppato e discretamente nutrito, e misura un'altezza di metri 1. 78.

§ 3.° *Diagnosi clinica.*

Dai dati compendiosi fornitici dall'anamnesi e da tutto quanto raccogliemmo coll'esame dello stato presente ci era facile lo stabilire una diagnosi delle *forme morbose.*

Il Ferri era evidentemente affetto: a) *da parestesia acustica sinistra, senza cofosi;* b) *da paralisi del 7.° pajo cerebrale destro;* c) *da paresi del 3.° pajo cerebrale sinistro e da dubbia paresi del 4.° pajo;* d) *da anestesia parestesica nelle provincie del 5.° pajo cerebrale sinistro, con paralisi*

della piccola radice di questo stesso nervo; e) *da atassia locomotrice* (?) *colla forma apparente di paraplegia incompleta;* f) *da cresciuta mole del cuor sinistro, con durezza di alcune arterie periferiche.*

a) L' individuo infatti avvertiva i suoni articolati della nostra voce tanto dall' orecchio destro che dal sinistro, ma a questo ultimo era del continuo molestato da sensazioni abnormi. Mostrava perciò il fenomeno della parestesia sensoriale acustica senza sordità.

La causa della parestesia acustica doveva risiedere probabilmente nell' apparato auricolare e quindi di origine *periferica* ma indipendente da lesioni materiali nell' ottavo pajo.

b) L'impotenza dimostrata dall'infermo a determinare contrazioni volontarie nei muscoli del lato destro della faccia, i quali si contraevano vivamente mediante l'eccitamento galvanico, non ci lasciava dubbio alcuno sull'esistenza della paralisi del settimo pajo destro, d'origine piuttosto *centrale*; e ci faceva escogitare che la condizione morbosa dovesse risiedere, anzichè nel tronco nervoso, nei centri motori volitivi di questo nervo medesimo, quindi al lato opposto a quello della paralisi.

Colla paralisi del settimo pajo destro era ovvia la spiegazione e dell'appianamento della fronte, e della scopertura maggiore del globo oculare destro, della flosciezza della guancia, dell'avvicinamento della pina nasale al setto, dell'abbassamento dell'angolo della bocca dal lato destro e dello stiramento dei tratti del viso a sinistra, massime allorquando l'infermo, cedendo al nostro invito, tentava compor la fisionomia ai varj atteggiamenti da noi richiesti e da lui non bene eseguiti.

Paralizzato il muscolo frontale destro, la metà corrispondente del fronte doveva mostrarsi appianata e col sopraciglio cascante, nè poteva venire corrugata per opera della volontà del paziente; paralizzato l'orbicolare destro delle palpebre la palpebra superiore veniva più spiccatamente portata in alto dal muscolo elevatore, animato da un ramo del terzo pajo, fattosi apparentemente più attivo per la paralisi del suo antagonista. Da ciò avveniva che il segmento superiore del bulbo oculare rimanesse scoperto assai più che nello stato normale; e la palpebra inferiore rilasciata per la paralisi, non ricoprendo normalmente il segmento inferiore del bulbo medesimo

ne risultava la maggior scopertura, segnalata dell'occhio destro. Paralizzato l'elevatore della pinna nasale destro spiegavasi l'avvicinamento di questa al setto e l'immobilità della stessa sotto l'atto inspirativo. Così pure nella paralisi dell' elevatore del labbro superiore destro si aveva la ragione dell' abbassamento dell'angolo corrispondente della bocca; e colla paralisi dei zigomatici si aveva la ragione dell' appianamento della guancia anche sotto l'atto del riso. La paralisi dimidiata dell'orbicolare della bocca e del buccinatore di destra spiegava la facile escita del cibo dalla commessura labbiale, l' impossibilità al fischiare ed il facile introdursi del cibo tra l'arcata dentale destra e la guancia corrispondente, durante la masticazione.

Il leggier deviamento a destra dell'apice della lingua, senza sensibile inclinazione del piano linguale, potevasi spiegare colla paralisi del filamento nervoso che il settimo pajo manda al genio glosso destro, per cui prevalendo l'attività del genio glosso sinistro la punta della lingua portata fuori della bocca piegava dal lato della mancata resistenza. Ciò che era strano nel caso nostro si era la mancanza del fenomeno dell' *agustia* all' apice destro della lingua Fenomeno che noi trovammo 11 volte su 15 casi di paralisi del settimo, nel massimo numero idiopatiche-reumatiche. Fenomeno che quando esiste trova forse plausibile spiegazione nella paralisi della corda del timpano, (propaggine del settimo), che va al ramo linguale del quinto e serve forse alla determinazione di attivissimi movimenti delle papille linguali dell' apice: movimenti vantaggiosissimi per la moltiplicazione dei punti di contatto dei corpi sapidi coll' apparato gustativo.

La deviazione leggiera del velo pendolo a sinistra trovava spiegazione nella prevalente attività dai rami palatini del lato sinistro su quello del lato destro, paralizzati.

Si sa come al ganglio sfeno-palatino dello Scarpa va il nervo grande petroso che è filamento del settimo.

c) Della paresi del terzo pajo sinistro avevamo tutti i seguenti sintomi: 1.° la diplopia patita nel dicembre; 2.° la attuale procidenza della palpebra superiore; 3.° la limitazione nei movimenti del globo oculare in alto, in basso, nell' interno e nella rotazione, mentre è liberissima l' escursione oculare all' esterno; 4.° la midriasi della pupilla con quasi im-

mobilità dell' iride ; 5.° una certa qual debolezza di vista quando l' infermo fissa gli oggetti vicini.

La diplopia sofferta doveva essere prodotta da strabismo esterno dell' occhio sinistro , e se ora non abbiamo più la diplopia nè lo strabismo , troviamo però che sono limitati i movimenti e l' elevamento della palpebra superiore (per cui è alquanto procidente) , e del muscolo retto superiore, inferiore ed interno, per cui l' escursione del bulbo oculare sinistro non è libera e completa , se non nel senso del muscolo retto esterno , animato dal sesto pajo.

La oscura percezione visiva degli oggetti vicini credemmo riguardare pure quale fenomeno di paralisi del terzo, riferendolo ad insufficienza dell' attività contrattile riflessa dello sfintere dell' iride, che deve restringere il campo pupillare per la regolare percezione degli oggetti vicini, o da lesione d'accomodazione oculare.

d) L' aver constatato come l'applicazione sulla metà sinistra del volto del paziente di varii stimoli , non valse a determinare i fenomeni della sensibilità tattile, termica, dolorifica ed elettrica nè a suscitare movimenti riflessi sui muscoli facciali ci condusse ad affermare l' *anestesia* del quinto pajo sinistro. Il dato anamnestico del senso di formicolio al volto, da iperestesia alla parte alta sinistra della fronte , la percezione tormentosa di freddo che attualmente provava il paziente nel campo anestetico ci costringeva ad ammettere *anestesia parestesica*, e forse un tempo si dovette avere una *anestesia dolorosa.*

La difficoltà nel masticare , accusata dal paziente , l' avere noi potuto rilevare durante l' atto della masticazione, che le regioni temporale e masseterica sinistre non si indurivano nè si scuotevano ; l' avere scôrto che sul pezzo di sughero (dato al malato da mordere a sinistra) vi era scolpita un' impressione, la quale non misurava, in profondità, la quinta parte di quella cagionata all' eguale pezzo di sughero dal morso impressogli dai molari del lato destro della mascella, erano tutti segni manifesti della paralisi della piccola radice del quinto pajo sinistro.

L' abolizione completa dei movimenti riflessi dal lato sinistro del viso, ci serviva di argomento per affermare una *anastesia* ed una *paralisi* del quinto pajo sinistro di origine *periferica.* La condizione morbosa che dava luogo ai fenomeni

testè accennati doveva cioè risiedere o nel ganglio del Gasser o sul tronco centrale del quinto.

La sensazione molesta che provava il paziente di freddo nel campo anestetico ed analgico, ci doveva fare ammettere la *anestesia* ed *analgesia parestesica.*

La parestesia, ossia il pervertimento nella percezione dei fenomeni della sensibilità, è un fenomeno analogo alla *anestesia dolorosa*, di cui abbiamo dato spiegazione, parlando della paraplegia isterica; spiegazione che è identica a quella che potremmo dare per l' anestesia *parestesica.* Nel caso nostro abbiamo stabilito infatti che la condizione morbosa che dà luogo all'alterazione funzionale del quinto dovevasi ricercare o nel ganglio di Gasser o al di là dello stesso, e supporla di tale natura che avesse interrotta la continuità tra il centro e le fibre periferiche del nervo, nel mentre che il tronco nervoso centrale fosse in preda ad una irritazione.

e) Il vedere come l' ammalato quando era coricato a letto dispiegasse validissima forza contrattile nei muscoli del tronco e degli arti; il vedere come i fenomeni riflessi fossero vivacissimi in detti muscoli, mentre quando lo si invitava a scendere dal letto e starsene ritto in piedi ed a camminare non sapeva che imperfettamente eseguire questi atti, e si sentisse minacciato da vertiginoso senso di caduta, ci fecero ammettere la diagnosi d'*atassia locomotrice* colla apparenza di una *paraplegia incompleta*, che si dichiarava appunto quando l'infermo s' accingeva a fare gli atti complessi summentovati. Pareva effettivamente che nell' individuo non vi fosse difetto di eccitabilità e irritabilità nervosa e muscolare, ma impotenza a coordinare ed a perdurare in modo regolare e sicuro nelle attività nervose muscolari complesse da noi richieste.

E codesto avveniva (notisi bene) senza pervertimento o diminuzione nella sensibilità del tronco, degli arti e dei muscoli di queste parti.

f) Per quanto l' infermo fosse di statura alta, robusta, e dedito anche a grandi sforzi muscolari, pure tutti i diametri del cuore non ci sembravano normali. Ma fu specialmente in base al diametro longitudinale che stabilimmo diagnosi di aumentata mole del cuore sinistro.

La tortuosità e la durezza delle arterie temporali, la diffusione del 1.° tono del cuore lunghesso l'arcata aortica, mentre

da un lato ci autorizzavano a sospettare l'alterazione che irrigidisce le arterie (ateroma), ci dava ragioni pur anche dell'aumento del volume e della forza del cuore sinistro. Le pareti arteriose invase dall' ateromasia perdono della loro elasticità e contrattilità, si allungano, si irrigidiscono ed induriscono, ed obbligano il cuor sinistro ad accrescere nella sua forza contrattile per cui finisce coll'ipertrofizzarsi, massime nel suo ventricolo sinistro. L'ateromasia invade talora le valvole e gli orifizj cardiaci, d'onde la possibile alterazione nei toni del cuore. Nel nostro caso la diffusione del primo tono lunghesso l' arcata dell' aorta ci lasciava dubitare fondatamente dell' alterazione delle sue pareti, per quanto non avessimo ottusità sullo sterno. Il 2.° tono accentuato sull'aorta ci faceva sospettare di lieve invasione del processo sulle valvole aortiche.

Stabilito il facile giudizio delle varie e gravi *forme morbose*, spettanti al sistema nervoso, ci rimaneva a determinare, se fosse possibile, la diagnosi ben più difficile di *sede* e di *natura* del male.

Nel caso nostro le questioni di *sede* e di *qualità* del male ci pareva non si potessero risolvere in maniera totalmente separata. Circa la sede poi si era di già riesciti a stabilire qualche cosa. Così fummo indotti a ritenere, da quanto si è considerato più addietro, che la paralisi del settimo pajo destro presentasse piuttosto i caratteri delle paralisi *centrali*; la paralisi del quinto pajo sinistro ci si era dimostrata invece di più sicura origine *periferica*.

La questione di *natura* del male non ci veniva menomamente lumeggiata da positive cognizioni etiologiche. Nel nostro infermo non avevano evidentemente operato cause *traumatiche*, *reumatiche* o *specifiche*. Il quesito della *sede* del morbo ci si rendeva grandemente complicato dalla moltiplicità e bilateralità dei gravi fenomeni nervosi.

Per la decisione sulla natura del male però ci servivano alquanto di lume *a*) l' epoca in cui sorse il male ed il modo d'insorgere dello stesso; *b*) la persistenza e l' aggravamento dei sintomi, in onta alla durata del male (6 mesi); *c*) lo svolgimento anzi di nuovi sintomi sempre più gravi; *d*) l'assicurata mancanza assoluta della febbre e di una vera cefalalgia; *e*) la accertata ineccitabilità delle fibre sensitive e motorie del 5.° pajo sinistro.

Innanzi di innoltrarci nella soluzione del quesito della sede del male dovevamo semplificare la questione.

Noi più sopra abbiamo accennato a forme paralitiche centrali e periferiche. Ora calcolando il sindromo offertoci dall'ammalato non potevamo pensare ad alterazione spinale. L'epiteto adunque di *centrale*, da noi usato, riferivasi al cervello e non al midollo spinale.

Però la paralisi del terzo pajo, e la forma atassica, per quanto oscura, potevano forse far lontanamente pensare alla malattia del Duchenne. Ma per questa alterazione speciale, degenerativa dei cordoni posteriori del midollo spinale, non si ebbero le forme dolorose alle estremità inferiori, i disturbi genito-urinali, nè si aveva attualmente l' anestesia in verun punto degli arti inferiori o superiori o del tronco. E l'imperfetta capacità dimostrata dall'infermo a reggersi in piedi ed a camminare non si manifestava nella guisa bizzarra, strana e varia della vera atassia locomotrice, ma piuttosto colle apparenze dell'uniforme, lenta e pesante gravezza della paraplegia.

Eliminata quindi ogni alterazione delle meningi e del midollo spinale, e fissando la nostra attenzione sulle affezioni della teca cranica e dei visceri contenuti nella teca medesima, non potevamo intanto pensare ad alterazioni congenite, quali l'*idrocefalo congenito, l'ipertrofia del cervello. Primo*, perchè sono estremamente rari i casi di individui affetti da idrocefalo congenito, che vengono a campare fino all' età adulta; *secondo*, perchè sarebbe incredibile il caso di quelli che campassero per 31 anni senza dare sintomi di disturbi cerebrali. Ed il nostro infermo giunse perfino a 31 anni senza dar segni di sofferenze al cervello.

Rispetto all'*ipertrofia congenita del cervello*, oltre che sarebbe difficile a dimostrarsi rigorosamente pure dal lato anatomico, ci dovrebbe riuscire impossibile ad affermarla dal lato clinico. Che se fosse anche attendibile che l' ipertrofia cerebrale congenita potesse dare nei primi tempi della vita autonoma ed uno sviluppo maggiore del cranio e delle facoltà intellettive. e che nell' età adulta ed a cranio chiuso, dovesse fornirci il dato e di codesto stesso aumento di volume del cranio, e la cefalalgia, ed il vomito e le convulsioni epilettiformi od altri fenomeni di eccitamento come di abbattimento nervoso — a noi non risultava dall' anamnesi che l' individuo

avesse presentato veruno di tali sintomi nervosi prima dell'agosto 1867. Ed attualmente non avevamo alterazione nella forma e volume del cranio, nè cefalalgia, nè vomiti, nè convulsioni generali.

In parte la gravezza di certi sintomi, ma specialmente la persistenza e la durata dei fenomeni paralitici ci autorizzava ad escludere *l'iperemia, l'anemia* e *l'idrocefalo acquisito e primitivo* Tutte queste condizioni morbose del cervello ponno ben dar luogo ad alterazioni funzionali del sistema nervoso centrale, di forma eccitativa o paralitica, minacciosa e mortale, ma in genere è carattere di tali condizioni patologiche primitive dell' encefalo la breve durata delle loro manifestazioni morbose.

Il modo di insorgere e di svolgersi e la durata del male, la mancanza di cefalalgia, della febbre e la qualità del soggetto ci dovevano pure fare eliminare e la *meningite acuta semplice*, e la *tubercolare*, la *meningite cerebro-spinale* e la *cerebrite primitiva.*

Per la maniera di incominciare del male ed il progressivo svolgimento dei sintomi, non potevamo ammettere l'*emorragia cerebrale e meningea.*

Eravamo obbligati però a brevemente indagare se la *pachimeningite* e la *meningite semplice cronica* non avessero potuto nel caso nostro dar luogo alla manifestazione dei sintomi offertici dal nostro ammalato.

Per l'ammissione della pachimeningite militavano in sfavore le seguenti considerazioni : *a*) che essa è ordinariamente secondaria di lesioni craniche, della meninge pia, della aracnoide e del cervello ; *b*) di labi costituzionali, quali della scrofola e della sifilide in modo speciale. Che se noi avessimo voluto anche ammettere la pachimeningite, dovevamo confessare che ci mancava il sintomo più costante della vaga sintomatologia della stessa, cioè, la cefalalgia.

Che se alla pachimeningite si volesse pure ascrivere quella speciale alterazione anatomica che va sotto il titolo di *pachimeningite emorragica* o di *ematoma della dura-madre*, noi faremmo osservare, che dal punto di vista clinico, questa alterazione potrebbe forse meglio essere contemplata tra le neoproduzioni intracraniane. E in ogni caso anche per questa va-

rietà di pachimeningite si difettava della quasi immancabile cefalalgia.

La *meningite semplice cronica*, che è sempre circoscritta, oltre che è spesse volte pure secondaria, e svolgesi facilmente nei bevitori, e dà pure la cefalalgia ed altri possibili fenomeni di eccitamento nervoso — non sarebbe troppo ammissibile nel caso nostro badando alla estensione e moltiplicità dei gravi sintomi morbosi.

Per l'*ipertrofia cerebrale acquisita* militavano contro molti degli argomenti sopra esposti per l'eliminazione della *congenita*. L'anamnesi e l'età dell'individuo, la pienezza delle facoltà dell'individuo non ci consigliavano a riguardar questo caso — di *atrofia totale del cervello*, nè *congenita*, nè *acquisita*.

D'un *indurimento cerebrale*, con parziale atrofia, non dovevamo mettere in campo la possibilità, essendoci quì mancato l'ordinario fatto, che dà luogo a tali alterazioni — cioè l'*apoplessia emorragica*. Che se volevamo ammettere l'indurimento del cervello come secondario d'altre non ancora mentovate alterazioni cerebrali, da queste più che da una loro conseguenza dovevasi qualificare la malattia intracranica.

Gli *indurimenti disseminati primitivi* del cervello, che sono piuttosto gli effetti di *cerebriti parziali*, *interstiziali*, *disseminate*, potrebbero essere rinvenuti sulla tavola anatomica, anzichè profetizzate dal clinico. O se questi volesse arrischiare una diagnosi di tali alterazioni anatomiche, lo farebbe più in base alle conoscenze etiologiche (sifilide, alcoolismo, avvelenamento saturnino) che appoggiato sulla qualità dei sintomi.

Per la qualità dei sintomi primi e dei successivi, noi non abbiamo voluto ammettere neppure il *rammollimento cerebrale* quale alterazione anatomica, capace di dare luogo ai disturbi, onde era travagliato, da sei mesi, il nostro infermo.

L'espressione « *rammollimento cerebrale* » benchè superficialmente si riferisca alla condizione di difetto nella consistenza naturale dell'encefalo, profondamente interpretata però, lascia pensare non solamente ad una semplice alterazione fisica dell'organo, ma a possibile e profondo guasto nutritizio o distruttivo degli elementi istologici del medesimo.

Ma comunque voglia interpretarsi, il rammollimento cerebrale è più giusto considerarlo sempre come un fatto anato-

mico secondario o di iperemia o d'anemia, di idropisia, di flogosi o d'emorragia. E tutte queste forme le abbiamo escluse come fatti primitivi.

Il fondato sospetto che pure nelle arterie cerebrali del nostro ammalato esistesse l'ateromasia, facendoci pensare ai variabili e frequentissimi effetti di questa alterazione (iperemia, anemia, trombismo, emorragia), ci consigliava a non farci escludere la possibilità del rammollimento cerebrale, quale risultato finale di una delle dette insorgenze. Con tutto questo però, noi riflettendo alle prime manifestazioni morbose ed alle successive e molteplici, ma specialmeate alla paralisi *periferica* del quinto pajo sinistro, escludemmo la diagnosi di *rammollimento pur secondario* ad *ateroma delle arterie cerebrali — qual fatto anatomico capace di dar luogo a tutto il quadro clinico presentato dal malato dall'agosto in poi.*

Per i ragionamenti fatti avendo dovuto eliminare l'*iperemia, l'anemia, l'idropisia, l'emorragia cerebrale e meningea, la flogosi meningea e cerebrale, l'atrofia e l'ipertrofia, il rammollimento e l'indurimento cerebrale*, non ci restava da mettere in campo che i *neoplasmi*, i *parassiti* e *l' aneurisma* delle arterie cerebrali. Queste tre condizioni morbose, ben differenti nella loro costituzione anatomica, ponno essere riunite dal punto di vista clinico. Ma, prima di compiere questa riunione, è bene fissare il senso assoluto e relativo di certi termini, che sono in uso presso i medici e gli anatomo-patologi.

Non ogni neoformazione patologica potrebbe, pur dal lato della *diagnostica*, essere avvicinato all' *aneurisma* delle arterie ed ai *parassiti cerebrali*. Le cellule purulente che si formassero per osteite cranica, per meningite o cerebrite, benchè patologicamente parlando sieno vere neoproduzioni, non s'avvicinano, neppur dal punto di vista clinico, all'aneurisma ed ai parassiti cerebrali. E nell'arte diagnostica neppur il tubercolo (che si considera quale *neoplasma eterologo*) non si fa sedere accanto al *parassita* ed all'*aneurisma* delle arterie cerebrali, quando il tubercolo, si svolge nelle meningi; ma soltanto allora quando si sviluppa nel cervello. Imperocchè il tubercolo, nelle meningi, veste la forma di minutissimi granuli disseminati o riuniti, che di poco inspessiscono le maglie delle meningi; mentre nel cervello assume una certa qual mole. Il neoplasma adunque è avvicinato

dal clinico all'aneurisma ed al parassita cerebrale, non per la *natura sua*, ma per il *suo volume*. Infatti la natura del neoplasma poco o punto influisce sulle modificazioni dei segni clinici; è il *volume*, è la *sede* occupata entro la scatola cranica che valgono a variare sensibilmente le manifestazioni dei fenomeni morbosi.

Il *neoplasma cerebrale* od *intracranico*, (inteso nel senso di un corpo di nuova produzione, avente una certa qual mole, da quella di un pisello, fino a quella di un pugno); i *parassiti e gli aneurismi* delle arterie del cervello e delle meningi sono clinicamente trattati sotto il titolo di *tumori cerebrali*.

L'espressione quindi di *tumore cerebrale* è puramente convenzionale; imperocchè si riferisce al fatto morboso dell' *esistenza di un corpo, sviluppatosi nella teca cranica, di volume e natura variabile, il quale non monta se siasi svolto dal cranio, dalle meningi, dal cervello o dai vasi cerebrali o meningei.*

La presenza di un tal corpo in una cavità chiusa e rigida, come è il cranio, occupata completamente da un organo così importante come è il cervello, dovrà dar origine nelle meningi o nel cervello a qualcuna od a varie condizioni morbose delle seguenti, cioè, *iperemia, anemia, idropisia, emorragia, flogosi, rammollimento, indurimento, atrofia, iperplasia*, circoscritte e diffuse, lente più che acute, e per cui dovransi avere variabili sintomi di alterazione nella sensibilità, nella mobilità ed anche nella intelligenza. E questi sintomi potranno variare d'intensità e qualità, secondo la sede occupata dal tumore, secondo la sua mole ed il modo lento o rapido di suo svolgimento.

Un tumore che si sviluppasse lontano dalla base del cervello, quindi dai nervi escenti dal cranio; un tumore che si formasse lungi anche dai gangli volitivi motori (come nei grandi centri midollari) e fosse di piccolo volume, potrebbe giacere lungamente, senza dar luogo al complesso di quei sintomi, in base ai quali è lecito concepire empiricamente il sospetto di tumore cerebrale. Mentre un tumore anche piccolo, che sorgesse alla base del cranio o del cervello e verso i punti decorsi dai varj nervi cerebrali, darebbe luogo ben tosto a segni così chiari e materiali di alterazioni nella sfera dei nervi senzienti o mo-

tori del cervello da smascherare la sua presenza al medico pratico.

Il sindromo empirico del tumore cerebrale si riepiloga nella *cefalalgia* con *iperestesia sensoriale* o *tattile* e *dolorifica specialmente nelle provincie del quinto*; *più di rado coll'alteramento delle facoltà mentali; nella vertigine; nel vomito, nelle convulsioni toniche* o *cloniche, parziali* o *generali*, cui subentrano *anestesie*, *paralisi parziali*, *diffuse* o *generali*. E codesti sintomi, variabili d'intensità e di grado, alcuni sfuggevoli ed intermittenti, altri persistenti, si sviluppano e decorrono ordinariamente nella completa apiressia.

Nel nostro caso, in vero, ci facevano difetto due sintomi, quasi costanti del tumore cerebrale, che sono la *cefalalgia* ed il *vomito*.

Ma noi facevamo riflettere come in luogo della cefalalgia si avessero avute le *iperestesie* e le *paresiesie* nelle *provincie del quinto e dell'ottavo pajo*; che si ebbe e si aveva gravissima la *vertigine*, si ebbero *spasmi* nelle parti innervate del settimo pajo; e che ai detti sintomi succedettero, con sì significativa regolarità, l'*anestesia* nelle provincie del quinto pajo sinistro, indi le *paralisi*, dapprima incomplete, unilaterali, poi complete, bilaterali nei nervi cerebrali; ed infine il profondo disturbo nella motilità degli arti inferiori.

Per questo complesso di sintomi non avevamo dubbio alcuno che nel caso nostro trattavasi di un tumore risiedente alla base del cranio.

Noi credevamo anzi di avere nella paralisi *periferica* del quinto pajo sinistro, un segno sicuro per affermare che il tumore non potesse risiedere che in corrispondenza del ganglio di Gasser o sul tronco centrale del quinto pajo medesimo. Ma siccome non avevamo che paresi del terzo pajo sinistro, di origine *dubbiamente* periferica, siccome non avevamo paralisi del sesto pajo sinistro, così noi, abbiamo concluso che il tumore non poteva esistere che sul terzo estremo della superficie anteriore della rocca petrosa sinistra, ove corrisponde il ganglio del Gasser ed il tronco del quinto pajo sinistro, immettentesi nel ganglio stesso.

Coll'ammissione di un corpo capace di comprimere e distruggere il ganglio del Gasser od il tronco centrale del quinto pajo sinistro, al punto di sua immissione nel ganglio, si aveva

la spiegazione dei principali fenomeni morbosi insorti nell'agosto, e di varii altri sviluppatisi in seguito e pur tuttavia esistenti.

Un tumore di una certa qual mole, che si fosse svolto nelle località suddette, poteva dar spiegazione plausibile dell'iperestesia e parestesia acustica del lato sinistro, quando si voleva riflettere alla possibile irritazione cagionata dal tumore sul piccolo petroso che va ad animare i muscoletti della cassa del timpano. Poteva dare più sicura spiegazione delle iperestesie e delle parestesie nel territorio del quinto pajo sinistro e della susseguente e durevole paralisi totale e completa del nervo stesso. E ciò quando si pensava che il tumore dovesse dapprima irritare il tronco del quinto od il ganglio del Gasser, ed in seguito comprimerlo, schiacciarlo o distruggerlo. Le paresi del terzo pajo sinistro, la dubbia paresi del quarto pure del lato sinistro, non essendo di origine sicuramente centrale, trovar potevano spiegazione nella compressione operata sui detti nervi dal tumore.

Un *tumore qualunque* però a tale regione non bastava a dar ragione della paralisi del settimo pajo destro, che offriva i caratteri delle paralisi centrali, ma valeva a dare ragione della parestesia acustica del lato destro e forse anche della gravissima alterazione nella motilità degli arti inferiori, quando l'individuo tentava di mantenersi in piedi o di camminare. Le alterazioni auditive nelle paralisi profonde del settimo sono frequenti e trovano plausibile spiegazione ammettendo, come più sopra si disse, la paralisi nel muscolo tensore del timpano, animato dal ganglio otico, che riceve il ramo del settimo che denominasi petroso superficiale minore. Ora la alterazione centrale, capace di produrre la paralisi centrale del settimo pajo destro, poteva forse anche essere causa dell' atassia locomotrice per la *speciale qualità del tumore* che noi sospettavamo esistere nella località più oltre accennata.

Dovendo pure cercare di stabilire la diagnosi della *natura* del tumore, ci credevamo autorizzati e per l'anamnesi e per l'esame dello stato presente di escludere i tumori ossei, *l'osteo sarcoma* o l' *esostosi*, seguita ad osteite traumatica, scrofolosa, sifilitica.

Delle neoproduzioni cerebrali non potevamo pensare il tubercolo; e l'ottima costituzione individuale ci faceva eliminare

il cancro, per quanto pensassimo che quando è primitivo ed isolato a tale organo, non alteri sensibilmente e sul principio la nutrizione generale dell'individuo. Delle neoproduzioni cerebrali non ci restavano che il *fibroma* ed il *sarcoma*; e pei tumori cerebrali, nel senso stretto, si doveva ben anco pensare ai *parassiti* (echinococco, cisticerco). Ma siccome avevamo la paralisi totale del quinto pajo, di forma periferica e la paralisi del terzo sinistro, di forma incertamente periferica, e la paralisi del settimo destro, sicuramente centrale, saremmo stati costretti ammettere vari focolaj neoplastici — di cui uno dovesse essere assai voluminoso per riescire a schiacciare il tronco del quinto pajo sinistro. E ammettendo vari ed estesi focolaj anche centrali (ammissione necessaria per spiegare la paralisi del settimo ed il disordine nella motilità degli arti inferiori) non si poteva comprendere come avesse dovuto mancare la cefalalgia, il vomito, che esprimono profondo sconcerto idraulico nel cervello e nel midollo oblungato od anche alterazioni nutritive nel cervello e nelle meningi.

Infine di tutte le alterazioni nutritive della dura madre per le ragioni esposte, rispetto alle neoproduzioni cerebrali, potevamo escludere forse la presenza del cancro e del cancroide, ma al certo non eliminare l'idea del *fibroma* o del *sarcoma*.

Ma ammettendo l'esistenza di un fibroma o di un sarcoma della dura-madre ci saremmo creduti in obbligo di pure immaginarci la contemporanea esistenza di altro focolajo centrale per spiegarci la paralisi centrale del settimo pajo destro.

Per tutto ciò adunque noi considerando l'età e la robusta costituzione dell'individuo e lo stato della sua nutrizione generale, non sensibilmente, nè proporzionatamente deperita, se si calcolava la durata del male; considerando come dai segni indubbj di ateromasia di alcune arterie esterne e dai sintomi quasi sicuri di ateromasia dell'arcata aortica noi fossimo autorizzati a fondatamente sospettare pure dell'esistenza dell'ateroma delle arterie cerebrali; riflettendo alla forma delle prime insorgenze morbose e delle successive e permanenti e fisse specialmente dal lato delle alterazioni funzionali del quinto pajo sinistro, le quali dovevano, nel caso nostro, riguardarsi quali espressioni di profonde lesioni di tessitura organica o del ganglio del Gasser o del tronco centrale di detto nervo; pensando come la carotide interna sinistra passa di sotto (nel seno carotideo), e davanti

(nel seno cavernoso), al ganglio di Gasser medesimo — arrischiammo l' ardito, benchè ragionevole sospetto che il tumore fosse costituito da aneurisma della carotide interna sinistra, nel punto di suo passaggio pel canale carotideo nel seno cavernoso. E stabilimmo la diagnosi seguente:

Tumore della base del cranio, per probabile aneurisma della carotide interna sinistra tra il *canale carotideo* ed il *seno cavernoso*, *ed ateroma dell'arterie cerebrali.*

Coll'ammissione dell' aneurisma a tal punto avevamo tutti gli effetti del tumore, rispetto al ganglio di Gasser ed oltre il più facile disturbo circolatorio nella cavità auditiva sinistra, la quale è irrigata da numerose arterie (*petrose*) spiccantesi dalla carotide interna quando è nel seno carotideo. Con ciò era spiegato l'insorgere dei primi sintomi, accennanti a parestesie acustiche, a parestesi ed iperestesia del quinto del lato sinistro, colla susseguente anestesia e paralisi motoria dello stesso. Coll'ammettere l'aneurisma della carotide interna sinistra verso il seno cavernoso potevasi spiegare la diplopia e la paresi pur persistente del terzo pajo e la dubbia paresi del quarto, sapendo come i nervi ingredienti per la fessura sfeno-orbitale passano all'esterno della carotide medesima. Il terzo ne risentiva forse di più, perchè doveva restare compresso dal tumore anche in corrispondenza del processo clinoideo posteriore sinistro, sotto cui passa abbracciando la sella turcica.

Pensando come dalla carotide interna derivino l'arteria oftalmica, l'annebbiamento della vista, a sinistra, e che noi abbiamo più addietro riferita a possibile alterazione nei mezzi di accomodazione oculare, per la paresi del terzo, poteva forse anche trovare ragione nel disturbo circolatorio della retina.

Ammettendo che il tumore consistesse nell'aneurisma della carotide interna sinistra, tra il seno cavernoso e carotideo, ci lusingavamo d'avere persino una plausibile spiegazione dell'impotenza relativa del malato a reggersi in piedi ed a camminare; mentre lo stesso a decubito supino non mostrasse vera paralisi nei muscoli delle estremità inferiori e del tronco.

Noi abbiamo fatto codesto ragionamento: per compiersi l'atto complesso della stazione e dell'incedere si esige *la libera e contemporanea attività* tanto dei centri volitivi motori del destro come del sinistro lato. Perchè codesta attività possa essere integra ed ordinata, conviene che gli elementi

ganglionari e le fibre nervose di tali centri, sieno non solamente intatti, dal punto di vista istologico e chimico, ma che pur sieno debitamente irrigati dal sangue. Quest'ultima condizione, indispensabile all'attività nervosa centrale dei gangli volitivi motori del lato sinistro, non poteva sussistere, dato l'aneurisma della carotide interna sinistra; la quale non solo dà origine all'arteria oftalmica, alle comunicanti anteriori e posteriori, ma altresì alla cerebrale media ed alla coroidea. Si poteva adunque supporre che nella posizione verticale dell'infermo, si dovesse sconcertare così sensibilmente il circolo arterioso dei grandi centri cerebrali dell'emisfero sinistro, da cagionarne un profondo disturbo nutritivo, e quindi funzionale, nei talami sinistri. Ammesso un'irregolare attività nei talami del lato sinistro, l'atto complesso e *bilaterale* dello stare eretto e del camminare doveva apparire necessariamente irregolare, incerto, vacillante. Trovandosi mal sicuro l'infermo sulle proprie gambe, poteva ben provare il senso vertiginoso e della minaccia della caduta in avanti, forse per una superstite maggior attività dei muscoli anteriori del tronco. Minacciato dalla sensazione di caduta, l'infermo, cercava premunirsi contro il pericolo che gli sovrastava col piegare in avanti il tronco, col divaricare le gambe per allargare il proprio centro di gravità, e col saldamente appoggiarsi al robusto bastone che teneva fra le mani.

Credevamo altresì che la paralisi del settimo pajo destro, di origine centrale, potesse forse essere subordinata egualmente a codesta sregazione del circolo alterato nei centri volitivi motori dei centri cerebrali del lato sinistro; prodotto e dall'aneurisma e dall'ateroma delle arterie cerebrali.

§. 4. — *Prognosi*

Proferito il giudizio di tumore cerebrale di natura non sifilitica, il pronostico doveva necessariamente essere grave, non solo rispetto all'incurabilità del male, ma pur rispetto al pericolo prossimo della vita del paziente.

Al medico pratico sarà lecita, e non sempre illusoria, la speranza di guarire un individuo affetto da tumore cerebrale quando egli avesse i più fondati indizi per stabilire una diagnosi della natura sifilitica della neoproduzione. E di questi esempi uno luminoso e consolantissimo, per l'esito favorevole,

fu quello, pel quale venni, circa un anno fa, consultato dal perspicacissimo dott. Vincenzo Urgnani. Talora si riesce ad ottenere un sensibilissimo miglioramento anche in quei casi, in cui si possa sospettare, qual base del tumore cerebrale, un'esostosi con parziale inspessimento della dura meninge, alterazione susseguìta ad osteite cranica; come era il caso di un contadino di Cividale, accolto nella nostra clinica, nell'anno corrente e che venne affidato allo studiosissimo Rossini.

Ma nel caso attuale e per la sospettata qualità del tumore intracraniano, e per la gravezza dei sintomi paralitici, noi temevamo non soltanto di non riescire menomamente a curarlo, ma altresì della morte non tanto lontana del paziente.

§. 5. — *Cura*

Non essendo in poter nostro di distruggere con mezzi diretti ed indiretti il tumore cerebrale, e della natura da noi sospettata (1), non ci restava altro a fare che di regolare il dietetico e l'igiene del paziente, e di rimediare possibilmente alle moleste e pericolose insorgenze sintomatiche. — Una dieta sufficiente e di forma appropriata al caso, doveva essere intesa a ritardare il deperimento organico, cui doveva andare incontro certamente l'individuo, e per l'inerzia, cui era condannato dalla affezione cerebrale e per l'ateromasia, che aveva in corso, nelle arterie. Imperocchè è noto come questa alterazione arteriosa tenda a generalizzarsi ed a fare deperire la nutrizione dei vari tessuti, organi, apparati organici e di tutto intero l'organismo.

Sorvegliando e regolando debitamente le funzioni dell'individuo ci lusingavamo d'impedire l'avveramento di alcuni fatti morbosi aggravanti quelli di già esistenti al cervello; o quanto meno miravamo a non soggiacere al penoso rimorso di avere per negligenza nostra favorito lo sviluppo di tali fatti morbosi, quali specialmente l'iperemia, l'idropisia e l'emorragia cerebrale.

Per la dieta prescrivemmo minestre e zuppe abbondanti, fatte con brodo concentrato di manzo. Nelle zuppe e nelle mi-

---

(1) Il fondato sospetto dell'esistenza dell'ateroma nelle arterie cerebrali e la non assoluta certezza dell'aneurisma intracranico, non avrebbero autorizzato neppure il più ardito chirurgo a fare la legatura della carotide interna sinistra, come tentativo di cura radicale nel caso nostro.

nestre si faceva rammollire quella dose di pane che il malato desiderava ardentemente, ma che stentava a masticare. In luogo della carne di manzo gli si doveva concedere o frittura di cervello, o due uova al latte od al burro, od un po' di vitello tenero, con un bicchiere di vino.

Circa l'igiene l'ammalato doveva essere coadjuvato ogni giorno, perchè si vestisse, scendesse dal letto e stesse seduto in poltrona per 4 a 6 ore al giorno; camminando qualche poco se lo desiderasse, per la sala, appoggiato al bastone ed assistito da un inserviente. Ogni giorno gli si doveva applicare un clistere mollitivo o purgativo perchè avesse libera la scarica alvina e lo si sorvegliava circa il dietetico, per sospendere la copia prescrittagli di cibo, caso mai si scorgessero segni da cui si potesse desumere che fosse relativamente eccedente. E progettando di ricorrere, al bisogno, alle sottrazioni locali di sangue, ai bagnoli freddi od alla vescica di ghiaccio al capo, agli evacuanti intestinali e renali, ai revellenti cutanei e perfino ai fondenti, — per il momento stabilimmo di sottoporre l'infermo all'uso del carbonato di ferro e della tintura d'arnica.

Il ferro non aveva la indicazione dell'anemia, che non constatammo; e neppure in un sensibile deperimento costituzionale attuale, ma tale medicamento soddisfaceva piuttosto all'indicazione avvenire, cioè del fatale depauperamento, che si sarebbe avverato nel sangue e nella nutrizione generale dell'infermo. L'arnica ci sembrava quel rimedio, che soddisfacesse all'indicazione delle molteplici ed evidenti alterazioni organiche da cui era affetto l'individuo; e ci sembrava il miglior rimedio empirico che mai potesse servire per la sospettata natura del tumore cerebrale. L'arnica, oltrechè sia empiricamente usata all'interno nelle febbri ostinate, nei reumatismi cronici, viene pure quale eccitante adoperata nelle paralisi; ed all'esterno si usa vantaggiosamente contro gli effetti delle contusioni, delle percosse, cadute ecc. Se per azione interna è eccitante, opera evidentemente all' esterno sulle pareti vasali, quale stimolante i nervi vaso-motori e quindi le fibre muscolari dei vasi.

Nel nostro caso avevamo paralisi per un tumore, che sospettavamo costituito da aneurisma, la cui formazione credevamo favorita dall' ateroma delle arterie cerebrali. Si aveva certezza

dell'ateroma alle arterie temporali e quasi sicurezza dell'ateroma dell'aorta. Noi non speravamo al certo di poter coll'uso dell' arnica ridonare la perduta elasticità e contrattilità alle pareti ateromatose delle arterie, nè di ridurre la supposta ectasia della carotide interna. Ma riflettevamo che gli astringenti, e l'acetato di piombo in modo speciale, che furono consigliati negli aneurismi interni, o non servono affatto o sono dannosi, e pur si adoperavano come si adoperano talora dai pratici. D'altronde nel caso nostro, rinunciando all'idea dell'aneurisma carotideo ci conveniva fissarci o sul sarcoma o sul fibroma cerebrale o della dura madre; neoplasmi irreducibili con qualunque mezzo curativo indiretto.

Abbiamo dato la preferenza alla tintura aromatica di arnica, e stabilimmo che se ne somministrassero giornalmente 60 centigrammi in 50 grammi d'infuso di camomilla, portando successivamente la dose ad uno, due, e tre grammi, secondo la tolleranza del paziente.

§. 6. — *Andamento ed esito dell'affezione.*

Dal 22 febbraio al 13 marzo si restava quasi quotidianamente colpiti dalle variazioni di grado di alcuni sintomi e dalla scomparsa d'altri; così un dì l'infermo ci si rivelava sordastro all'orecchio sinistro, che era costantemente sede di ronzio, ed un altro dì invece dava segni di udire perfettamente. Una mattina la palpebra superiore sinistra vedevasi assai cadente e la sera del dì stesso, oppure alla mattina successiva, mostravasi più sollevata. Dal giorno 30 febbraio al 13 marzo non presentava più la deviazione della lingua a destra. In questo tempo l'infermo ha sempre mangiato, con gusto, abbondante minestra, due uova al latte, 200 grammi di pane e poca carne, durando sempre difficile la masticazione; non si è osservato che rare volte a sfuggirgli di bocca il cibo, mentre masticava; e pur raramente, durante tal atto si vide il malato sostenersi colla mano la gôta destra. L'infermo è stato quasi giornalmente alzato per tre ore; ha dormito interrottamente gran parte della notte, ed ha evacuato l'alvo coi clisteri, applicati giornalmente. Si continuò l'uso del carbonato di ferro, che si propinava lontano dai pasti, e della tintura di arnica, che si dava col cibo, portando la dose di quest' ultimo rimedio da 60 centigrammi ad un grammo al giorno.

14 Marzo. — Accusa senso di perfrigerazione agli arti destri, che sembrano altresì leggermente anestetici.

16 Idem. — Non avverte più il ronzio all'orecchio sinistro, ma dura la sensazione di freddo agli arti destri.

29 Idem. — Il paziente afferma di essere totalmente liberato dalla sensazione di freddo al lato sinistro della faccia ed alle estremità inferiori del lato opposto. Ma oltre che rimangono immutati i sintomi di paralisi senziente e motoria del quinto pajo sinistro e del terzo pajo sinistro e del settimo destro, l'ammalato da tre giorni non è più capace di starsene seduto sulla scranna, e neppur sul letto, per quanto nella posizione supina possa dispiegare valida forza contrattile nei muscoli delle estremità inferiori e superiori.

2 *Aprile.* — La somministrazione della tintura d'arnica essendo stata portata alla dose giornaliera di tre grammi, ha cagionato un po' di sporchezza di lingua, diminuzione dell'appetito e molestia epigastrica. Per queste insorgenze, e per non vedere modificazioni in meglio delle forme paralitiche ed anche per sedare uno certo scrupolo di coscienza, deliberammo sospendere l'uso e del ferro e dell'arnica e di provare internamente il joduro di potassio. Fermi sempre nell'idea di tumore cerebrale sulla rôccà petrosa sinistra, pur fermi nel ragionevole sospetto che il tumore fosse costituito dalla carotide interna aneurismatica, non volemmo tralasciare (su di un semplice sospetto circa la natura del tumore) una cura solvente. Il joduro si doveva somministrare in soluzione da 50 centigrammi al giorno sino ad uno e più grammi.

7 Idem. — Accusa un senso di stiramento alla nuca. Le urine sono assai più abbondanti che nei primi giorni (1600 c. c.), e coll'amido preparato rivelano la presenza dello jodio.

8 Idem. — Dissipata la sensazione molesta alla nuca.

16 Idem. — Ha difficoltato l'atto del deglutire, inceppata la parola, disordinati alquanto perfino i movimenti delle estremità superiori, allorchè il malato intende per es. afferrare una tazza per bere; ed essendo disceso (coll'ajuto degli infermieri) dal letto per scaricare l'alvo alla seggetta, quando volle da sè levarsi e fare un passo, pur appoggiato alla sponda del letto, sarebbe precipitato al suolo se non fosse stato soccorso in tempo dagli inservienti. È riapparsa la sensazione molesta del freddo alla metà sinistra del viso, che è sempre aneste-

tica ed analgica, ma sulla quale però le correnti d'aria fredda par che suscitino vive molestie non ben decifrabili dal rozzo paziente.

17 Idem. — Oggi, deglutisce ottimamente. È inutile il dire che queste oscillazioni rapide nelle manifestazioni di certi sintomi ponno tenere a mutabilissime condizioni di iperemia, d'anemia o di idropisie parziali del cervello, cagionate e dalla presenza del tumore e dall'ateromasia delle arterie cerebrali.

20 Idem. — Oggi in luogo di un ronzio all'orecchio sinistro, il malato afferma con molta serietà, di *sentirsi cantar vicino all'orecchio una gallina.*

2. Maggio — Il joduro di potassio si è portato alla dose di due grammi e mezzo senza profitto di sorta. Al contrario noi vediamo che l'individuo non è quasi più in grado di stare completamente seduto sul letto, rimanendo immutabili gli altri fenomeni. D'altronde, vedendo come l'ammalato impallidiva e diveniva flaccido ed alquanto smagriva, si sospese l'uso del joduro, e si ritornò alla somministrazione del ferro e dell' arnica, alla dose di 2 grammi al giorno.

3 Idem. — Per la prima volta si ha il vomito, che si effettuò lontano dalle ore del pasto. Nel caso nostro non c'era bisogno di questo (abbastanza costante) sintomo per confermarci la diagnosi di tumore cerebrale. E l'essersi il vomito determinato fuori del tempo del pasto, doveva avere un'espressione diagnostica molto più significativa. Nulla meno, l'essere stato l'infermo per quasi tre giorni senza evacuazioni alvine, ed il dubbio che due grammi di tintura d'arnica avessero di nuovo disturbato la mucosa gastrica, non ci indussero a considerare subito un tal sintomo come *assolutamente* vincolato alla presenza del tumore cerebrale. — Si minora la dieta (2.ª semplice); si ordinano fomenti freddi al capo, ed in luogo dell'arnica si dà un purgante (infuso di senna con solfato di soda).

4 Idem. — Ebbe scariche alvine copiose; ma pure si ripoterono conati di vomito. — Bevanda alcalina diuretica (limonata con cremore). — Bagnoli freddi al capo; dieta 2.ª semplice con due uova al latte.

5, 6, 7, 8, 9, 10 Idem. Non si è avverato più il vomito e la lingua è pulita; la scarica alvina fu quotidiana; l'infermo chiede maggior copia di cibo ed il vino. Si sospende l'uso dei bagnoli freddi al capo e della limonata imperiale; e sempre

nella vista curativa di soddisfare in parte alle condizioni generali della nutrizione e del sangue, senza perdere di vista il tumore cerebrale, se non in sè, almeno nelle sue conseguenze locali, si somministra il joduro di ferro sotto la forma di pillole di Blancard (1) alla dose di due o tre al giorno.

16 Idem. — Oggi la sordità all'orecchio sinistro è completa; il senso di perfrigerazione alla faccia (lato sinistro) è eccessivo e si ebbe vomito tre ore dopo il pasto del pranzo. La parola è imbarazzata, confuse sono le idee, disordinati i moti degli arti superiori. La cornea sinistra mostra una leggera e circoscritta desquamazione epiteliare. Lo si pone alla dieta 2.ª semplice, gli si fanno fare applicazioni di bagnoli freddi al capo, si sospende l'uso delle pillole di Blancard; gli si danno bevande acidule-dolci coll'acetato di potassa.

19 Idem. — Si sospende l'applicazione dei bagnoli freddi al capo, perchè infastidiscono il malato, che è pur tardo a capire e balbetta nel rispondere. — Decotto di gramigna con acetato di potassa — clisteri purgativi.

25 Idem. — Fisionomia abbrutita, sordità, balbuzie, midriasi delle pupille. — Mignatte ai mastoidei. — Vescica di ghiaccio al capo — revellenti volanti alle estremità inferiori. — Dieta 2.ª semplice.

26 Idem. — A detti fenomeni si aggiugne anche mal di capo, che accusa per la prima volta. Ha vomiti e torpore della vescica orinaria, avendo durato 12 ore senza orinare,

---

(1) Per incoraggiare l'industria nazionale noi non trascurammo al certo di prescrivere, e nella clinica e nella pratica privata, le polveri di joduro di ferro preparato dal Favilli. Ma se dobbiamo dire il vero, nel mentre ci hanno mirabilmente servito le polveri del ferro ridotto dall'idrogene del nominato abile preparatore toscano, le polveri di joduro di ferro, contenute nelle bottigliettine, prese pure nell'ostia, imbibita nell'acqua, non le trovammo sempre tollerabili dallo stomaco degli ammalati. Specialmente non vennero tollerate da quelli, i quali entrando nella convalescenza, dopo aver superata una lunga malattia, sono molto suscettibili ed hanno assai irritabile tal viscere. Senso di ardore, talora crampi dolorosi dello stomaco, disappetenza, sete e perfino diarrea, ci occorse di osservare dopo l'uso di tre o quattro bottigliettine di tale preparazione nazionale. Noi dubitammo che ciò avvenisse, non per l'inesattezza della preparazione, che stimiamo anzi perfettissima, ma per la specialità del rimedio, che dato così nudo, senza involvente, rapidamente si decompone, in contatto dell'acqua, nello stomaco, la cui mucosa resta quindi vivamente irritata dallo jodio rimastovi libero, per un istante.

per quanto il ricettacolo dell'orina fosse disteso e desse ottusità sopra il pube.

30 Idem. Il malato sentesi sgombro il capo, gli si è dissipata la midriasi a destra, quasi completamente; ha un po più libera l'articolazione della voce, ma non sa dirigere il movimento degli assi oculari; rifiuta i cibi liquidi, perchè effettivamente sono respinti quando esso prova ad inghiottirli, mentre deglutisce bene la pasta ed il riso asciutti. Mastica lentamente e con atteggiamento stupido. — Non si insiste nell'uso della vescica di ghiaccio al capo e lo si lascia senza medicazione all'infuori del clistere purgativo e delle bevande semplici, gradite (acqua di limone).

2 Giugno. — Vomito, perdita involontaria delle feci e delle orine; fenomeni presenziati dagli inservienti. Decubito grave, fisionomia stupida; comprende stentatamente il senso delle più ovvie domande; pupilla destra dilatata come la sinistra; immobilità delle pupille e dei bulbi oculari; deviazione della lingua a destra; disappetenza, disfagia, dislalia; l' impulso cardiaco men valido dei primi giorni, regolari le rivoluzioni cardiache; limitata l'escursione toracica; respiro totalmente diafragmatico (18 volte al minuto); ventre basso; carni flaccide, movimenti volontari assai lenti, ma vigorosi alle estremità; moti riflessi vivaci; polso a 70; apiressia. Questo aprato di sintomi ci fa pensare alla estenzione presa dal tumore e forse anche dal processo ateromatoso delle arterie, e più che a meningiti, a cerebriti, ad emorragie cerebrali, incliniamo ad ammettere l'idropisia cerebrale (idrocefalo interno). Ma più fissi nell'idea che l'affezione della base del cranio sia giunta al punto da imbarazzare abitualmente il deflusso del sangue venoso e dell'esito dell'idropisia nei ventricoli laterali del cervello pronostichiamo non lontana la fine dell'individuo. Nullameno allo scopo di sgorgare il sistema venoso dell' encefalo e favorire così (possibilmente ancora) il riassorbimento dello siero dei ventricoli, imbibente pur anche la sostanza cerebrale, ordiniamo l' applicazione delle mignatte ai mastoidei, indi i bagnoli freddi al capo, i revulsivi volanti alle gambe, e polveri purgative diuretiche — (calomelano, diagridio, squilla). Ci limitiamo a dare semplici minestre con tuorlo d'uovo, e un po' di vino per eccitare le abbattute forze del cuore, le cui deboli contrazioni non potevano a meno di aumentare la stasi venosa.

3 Idem. — Ebbe varie scariche alvine giallastre, che insieme alle orine pare sieno state emesse inconsciamente dall'infermo, che non chiese mai la padella agli infermieri, i quali dovettero cambiare varie volte le lordate lenzuola all' infermo.

Accusa un po' di ingombro al capo; la pupilla destra è meno midriatica e più mobile che non fosse jeri; non si ebbe neppur vomito. — Bagnoli freddi al capo — revellenti volanti alle estremità inferiori — decotto di gramigna con acetato di potassa ed estratto di squilla.

4 Idem. — Accesso convulsivo epilettiforme; del resto più o meno come jeri. Pozione diuretica sola.

5, 6, 7, 8, 9, 10, 11 Idem. — Quadro clinico più o meno identico a quello del giorno 2; solo che in luogo delle convulsioni epilettiformi, manifestatesi il 4, si ebbero giornalmente vomiti ripetuti ed una certa recrudescenza nel senso di perfrigerazione al lato sinistro della faccia. Pozione diuretica.

12 Idem. — La disfagia è sì grave che a stento si riesce a fare inghiottire all'infermo dieci a dodici cucchiajate di minestra di brodo per ogni pasto. E la difficoltà della deglutizione riesce maggiore in quanto che l'infermo non solo non è più in grado di sollevarsi da sè solo col dorso sui guanciali, ma neppure di eseguire, movimenti coordinati ad uno scopo, nè colle braccia, nè col capo; ed il disordine muscolare appare perfino nei movimenti della mascella inferiore.

13 Idem. — Ha orinato spontaneamente, e le orine mostransi colorite, dense (1024), acide, ricche di fosfati terrosi. L'infermo tiene il decubito sul lato destro.

14 Idem. — Entra in clinica una sorella dell'infermo, ammalata di cancro primitivo del fegato. La donna è giovine (27 anni); sull'esistenza del cancro non v'ha dubbio. Questo fatto ci impensierisce circa la natura del tumore cerebrale del nostro ammalato.

15, 16, 17, 18, 19, 20 Idem. — In tutti questi giorni non ha variato sensibilmente nei sintomi. Ma oggi (20) si ha maggior frequenza del polso (80) e del respiro (20). Ottusità nella parte posteriore mediana e inferiore destra, ove il respiro è debole. Non potendo l'individuo articolare la parola, nè sapendo fare l'atto del tossire non ci riesce di accertarci delle condizioni della vibrazione toracica della voce. L'ammalato

d'altronde sostenuto da due infermieri nella posizione seduta sul letto, brontola perchè lo si corichi disteso sul letto. Interpretiamo tali fenomeni statici, come effetto di iperemia polmonare ipostatica, atteso lo stato di grande abbattimento generale delle forze e del diminuito impulso del cuore e pel decubito laterale destro che da sette giorni tiene l'infermo. Lo si invita a starsi inclinato sul lato sinistro. — Limonata con cremore; senapismi volanti al petto — minestra con qualche cucchiajata di vino.

21, 22, 23, 24. Idem. — Esistenza di tutti i fenomeni del giorno 20, anche da parte dei sintomi riferibili alla parte posteriore destra del petto, per quanto si sia tenuto il malato supino o sul fianco sinistro. Neppure in questi giorni si ebbe dolori al torace, o senso d'ambascia e tosse. S'ebbero invece vomiti e moti convulsivi epilettiformi. Così ora si ha collasso generale, impotenza a comprendere le domande e a rispondere; midriasi bilaterale; perdita involontaria delle orine; polso 90, temperatura + 38.

25, 26, 27, Idem. — Faccia stupida, rifiuto del cibo; pur l'acqua somministrata a cucchiaj viene nella massima parte rigettata. Insensibilità ed immobilità totale quasi completa, polso (120) piccolo, respiro breve, frequente (30). — Alle ore 3 3/4 antimeridiane del 28 idem, — il Ferri spira senza al cun strepito, ma colla forma del coma più profondo.

§ 7.° — *Necroscopia.*

L'autopsia è eseguita alle 9 antimeridiane del giorno 29 giugno 1868, quindi 24 ore dopo il decesso.

Abito esterno — Individuo d'alta statura e d'ottima conformazione, sensibilmente ma non grandemente deperito; rigidità cadaverica superstite alle estremita inferiori; l'indumento esterno offre in genere un color pallido sporco; macchie rosso-paonazze più diffuse alla cute del lato sinistro del capo, del collo e del tronco che non a quella delle regioni posteriori del corpo; (si è saputo che si lasciò il cadavere per qualche ora nella bara col decubito laterale sinistro); macchie verdognole ed ardesiache alle regioni inguinali ed iliache; sul petto scorgesi il capezzolo sopranumerario più sopra accennato; cicatrici da ferite di mignatte ai processi mastoidei.

Capo. — Le commessure del cranio sono saldate; la calotta ossea è povera di diploe, assai compatta e pesante, e mostra uno spessore di 5 millimetri nella parte mediana dei parietali. Sono molto pronunziati i solchi vascolari ed ai lati della sutura sagittale (porzione culminante) veggonsi due infossature col massimo della loro ampiezza (circa 8 millimetri) nel senso della sutura, e sono profonde così da rendere trasparente la lamina ossea in corrispondenza delle medesime.

La massa encefalica appare tumida al vertice; sono assai sviluppate le granulazioni del Pacchioni; le meningi offrono considerevole iniezione venosa.

Nei ventricoli laterali si trova 50 grammi circa di liquido sieroso, limpido e di color citrino; le pareti ventricolari sono di tinta assai bianca e men consistenti del normale; la tela coroidea è tumida per imbibizione sierosa.

La sostanza cerebrale è ricca di sangue nella sua parte corticale ed anche negli strati superiori della midollare, di consistenza un po' minore del normale e facilmente svolgibile dalla pia meninge. Il lobo medio sinistro offre, nella sua parte inferiore interna, un lieve infossamento. La pia meninge e l'aracnoidea, corrispondenti al peduncolo cerebellare sinistro e di tutta la metà sinistra del nodo cerebrale è di colore giallo-rossastro, tumida, molle e distaccata dalla sottoposta sostanza nervosa, tanto che nel levare dal cranio la massa encefalica, detta porzione di meninge si mostra cascante. Pendente ed avvoltolato fra le flaccide maglie di codesta porzione di meningi si trova il tronco centrale del quinto pajo sinistro, sotto forma di un sottile e molliccio funicolo, di color giallastro, semi-distaccato dal peduncolo cerebellare corrispondente.

Il peduncolo cerebellare sinistro, come pure la metà sinistra ed anteriore del nodo cerebrale, sono in preda a rammollimento; il colorito di queste parti è giallastro, la superficie ineguale, la consistenza molle, la sostanza nervosa in taluni punti (come al nodo) è distrutta in profondità per 2 millimetri e più. Osservata al microscopio la rammollita sostanza cerebrale, la si trova risultare da fibre nervose deperite, da rare cellule granulose, da innumerevoli granulazioni elementari, con gocciole adipose.

Nell'esaminare attentamente altri punti della sostanza ce-

rebrale si scorge un limitato punto di rammollimento bianco, pur alla parte inferiore del peduncolo cerebrale destro.

All'eminenze quadrigemelle ed al cervelletto non trovansi alterazioni di sorta.

L'arteria basilare, quasi alla sua origine e nella parte anteriore sinistra della sua superficie interna mostra un tubercoletto peduncolato della grossezza e forma di un seme di pera (*vedi Tavola fig. A.* 1), di consistenza fibrosa, costituito da un sottil strato epiteliare e da fitte fibre elastiche connettive. La arteria cerebrale posteriore e cerebellare inferiore di sinistra ci sembrano più sviluppate delle omologhe di destra, e mostrano circoscrittissime macchie ateromatose.

I seni venosi contengono copia di sangue.

La base del cranio offre importantissime alterazioni: intanto essa stessa è leggermente deformata per inclinazione troppo ripida dell'apofisi basilare, la quale è pure un po' contorta da sinistra a destra. La deformità però della base del cranio è prodotta specialmente dalla presenza di un corpo morboso, il quale giace sul terzo estremo della faccia anteriore della rôcca petrosa sinistra, (*vedi Tavola fig. B.* T.). Il detto corpo consiste in un tumore conico, della forma di capezzolo di mammella, del volume complessivo di una grossa avellana, di color bianco rossastro, assai compatto, colla base fissa in basso, avente un perimetro di circa 5 centimetri, un'altezza di circa 3 centimetri, coll'apice libero puntuto dello spessore di 4 millimetri.

Innanzi di procedere all'esame del tumore e dei suoi rapporti colle parti attigue si osservano i tronchi nervosi alla loro uscita dai fori della dura madre e della base del cranio. E rilevasi che i tronchi nervosi del lato destro non offrono alterazioni di tinta, di volume e consistenza, mentre il terzo e il quarto pajo del lato sinistro ci sembrano relativamente un po' più piccoli degli omologhi del lato opposto; ma l'alterazione di volume è rilevantissima rispetto al tronco del quinto pajo sinistro, che ha appena il terzo del volume che mostra il destro, (*vedi Tavola fig. B.* 5).

Osservando pure le carotidi interne, al loro ingresso nel cranio, (subito dopo aver dato origine all'arteria oftalmica) si trova che il lume della sinistra ha un diametro di millimetri 4, quello della destra di soli 3.

Dilatando la fessura della dura madre per cui passa l'atrofico tronco del quinto pajo sinistro, colà dove sormonta la rocca petrosa, si osserva che le fibre del medesimo anzichè star riunite, si divaricano aderendo così saldamente ai lati della base del tumore, da sembrare, in taluni punti, immedesimate collo stesso; nè vi si scorge neppure un rudimento di ganglio di Gasser, il luogo del quale è occupato dal tumore medesimo.

Prendendo diffatti l'estremità centrale del quinto, e mettendo allo scoperto le sue tre branche periferiche, ed a poco a poco svincolando il tumore da suoi attacchi inferiori, si vede una completa continuità del tumore col tronco centrale e le tre branche periferiche del nervo. Esaminando però attentissimamente il tumore si viene nella convinzione che il medesimo si sia svolto della dura madre ricoprente il ganglio di Gasser; e che il tumore medesimo col progressivo suo sviluppo abbia schiacciato, infiammato il ganglio e fattogli incontrare saldissime aderenze. In questa convinzione entrammo: 1.° Per non avere potuto constatare una vera perforazione della dura madre, la quale anzi presentava una continuazione col neoplasma, nel perimetro della base di esso; 2.° Per non esser riesciti ad isolare il tumore dalla dura madre con cui era immedesimato; 3.° Per essere riesciti con un po' di pazienza a distaccare dalla base ed ai lati del tumore, molte fibre nervose del quinto pajo che a prima vista sembravano incorporate col tumore.

Nell'indagine fatta allo scopo di accertarci dei rapporti tra la neoproduzione ed il quinto pajo, restiamo colpiti da meraviglia scorgendo un grande contrasto tra il colore, la consistenza, ed il volume del tronco centrale di questo nervo con il colore, la consistenza ed il volume delle sue tre branche periferiche. Il tronco centrale, come abbiamo detto, era di tinta giallastra, molliccio per imbibizione sierosa, atrofico per essere ridotto di un terzo nel suo volume; le tre branche periferiche invece mostravansi appena un po'arrossate, ma erano di consistenza e di volume pressochè eguali alle tre branche periferiche del quinto pajo destro.

Osservato un frammento del tronco centrale del quinto pajo sinistro si veggono fibre nervose assottigliate, e talune di esse in preda a deperimento grassoso.

Distaccando la dura madre al secondo piano sinistro di tanto da mettere a nudo il territorio occupato dal tumore, si rileva

che la superficie anteriore della rocca petrosa, per tutto il suo terzo estremo (superficie anteriore) è corrosa profondamente per atrofia, da compressione, operata dal tumore sui vasi dell'ossatura. La corrosione atrofica si osserva pure nella metà posteriore laterale sinistra della sella turcica. L'ossatura nei punti atrofici è bianca, scabra al tatto, irregolare di superficie per l'inequabile atrofia; così la lamina ossea del terzo estremo della superficie anteriore della rocca petrosa è distrutta quasi completamente, e di modo che resta scoperta la carotide in tutto il tratto corrispondente al così detto seno carotideo. La carotide sinistra in tutto questo tragitto come anche nel seno cavernoso sinistro è assai più ampia della destra, misurando questa ultima soli 3 millimetri, quella 6 millimetri. Confrontati però i diametri delle due carotidi interne, destra e sinistra, fuori della cavità cranica, si rileva pure che la sinistra è più larga della destra di 2 millimetri all'incirca.

Il tumore non presenta un involucro membranoso proprio, è resistente al taglio, che lascia vedere una superficie di color bianco sporco, d'aspetto fibroso; all'esame microscopico benchè ci si appalesi fondamentalmente costituito da fibre di tessuto connettivo (*vedi Tavola fig. E*), pure si trova che i suoi elementi costitutivi variano sensibilmente secondo i diversi punti della neo-produzione. Così nello strato più superficiale della parte libera, e specialmente nel vertice del tumore, veggonsi cellule alquanto appiattite ed appajate, quasi a doppio contorno (*vedi Tavola fig. C.* 1 1.): nella parte inferiore di questo strato cellulare trovansi tra le fibre del connettivo numerosi nuclei, di forma elittica od irregolare (*vedi Tavola fig. D.*): mentre nella parte corticale della base del tumore scorgonsi pur fibre nervose e gangli nervosi apolari (*vedi Tavola fig. F.*).

Il settimo pajo destro seguìto nel condotto auditivo interno e nel falloppiano sino al foro stilo-mastoideo non ci si mostrò menomamente alterato.

Collo. — Alcune macchie ateromatose sull'arteria innominata e sulle carotidi primitive.

Petto. — Nel cavo pleurico sinistro scarsissima copia di siero; il polmone libero da aderenze mostrasi nella sua parte anteriore-superiore di tinta roseo-grigiastra, soffice, crepitante al taglio, di normale quantità di sangue, galleggiante sull'ac-

qua; mentre nelle sue porzioni posteriore, inferiore e laterale sinistra, offre una tinta rosso-cupa, maggior pesantezza e ricchezza di sangue e mostrasi men crepitante al taglio, e dalle superficie del taglio lascia sgorgare abbondante liquido rossastro schiumoso. Però esperimentate coll' acqua le parti apparentemente più compatte di questo polmone galleggiano completamente.

Nel cavo pleurico destro si trova un liquido sieroso limpido di color giallastro, della quantità non superiore ai 50 grammi: il polmone è libero da aderenze; sulla faccia viscerale della pleura trovansi disseminati circa 30 corpuscoli di tinta eguale, ma di forma e volume alquanto variabili. Queste neoproduzioni sono biancastre, semi-splendenti e rassomiglierebbero, nel maggior numero, a goccie di cera liquida che fossero state versate sulla pleura, su cui avessero poi subìta la concrezione. Di tali neoproduzioni poche hanno una elevatezza e volume maggiore di un piccolo seme di lupino. Uno solo di questi corpi ha il volume di una nocciuola e non è sessile, ma trovasi vincolato alla parte posteriore mediana della pleura per mezzo di un corto e grosso peduncolo. I neoplasmi più piccoli, sono resistenti al taglio, e costituiti da uno strato corticale di cellule epiteliari piatte, e fondamentalmente da tessuto elastico-connettivo. Spaccando però il tumoretto più voluminoso, mostra la superficie del taglio d'aspetto fibroso ma un po' rammollita nel centro; desso è fornito di uno strato corticale di cellule epiteliari, di uno stroma di tessuto fibroso connettivo, ricco di cellule fusiformi (*vedi Tavola fig. E.* 1. 1.) e nel punto rammollito mostra *detritus* granelloso e grassoso.

Lo svolgimento e la presenza di queste produzioni morbose della pleura viscerale destra non hanno influito gran che a modificare le condizioni nutritive del polmone corrispondente, il quale non diversifica sensibilmente per caratteri anatomici dal sinistro.

Nel pericardio poche goccie di siero limpido citrino. Il cuore è voluminoso; le sue cavità destre sono ingombre da molli grumi sanguigni, mentre sono perfettamente vuote le cavità sinistre; il cuore, svotato dal sangue, pesa poco più di 600 grammi; dalla parte mediana della base all'apice misura 12 centimetri, trasversalmente, alla base, 11 centimetri; la parete ventricolare sinistra è spessa 9 millimetri, nella sua parte mediana;

la cavità corrispondente è proporzionata allo spessore delle pareti; le trabecole ventricolari, i muscoli ed i tendini della mitrale sono pronunciati. Nulla d'abnorme alla valvola mitrale, all'orifizio auricolo-ventricolare sinistro, al seno venoso corrispondente alle cavità destre, agli orifizii ed alle valvole delle medesime. Macchie ateromatose disseminate sull'arcata aortica.

Ventre. — Veruna rimarchevole alterazione all' infuori di qualche macchia ateromatosa sulla aorta ventrale, alterazione che non si estende alle arterie principali degli arti.

§. 8.° — *Diagnosi anatomica.*

Tumore fibroso, o fibroma della dura madre, corrispondente al terzo estremo della superficie anteriore della rôcca petrosa sinistra, con atrofia dell'osso a tal punto; distruzione formale del ganglio di Gasser, con atrofia ed edema del tronco centrale del quinto pajo sinistro; fibroma della arteria basilare; ateroma delle arterie cerebellare superiore e cerebrale posteriore del lato sinistro; ectasia della carotide interna sinistra, tanto prima del suo ingresso nella cavità cranica, quanto nel canale carotideo e nel seno cavernoso e dentro la stessa cavità cranica; rammollimento giallo della porzione anteriore sinistra del nodo del cervello, del peduncolo cerebellare sinistro e del peduncolo cerebrale destro; ateroma dell'aorta toracica con ipertrofia secondaria del cuor sinistro; fibromi della pleura viscerale sinistra.

§. 9.° — *Epicrisi.*

È probabile che il fibroma della dura madre non abbia avuto il suo primissimo svolgimento nell'agosto 1867, ma qualche tempo prima, cioè sino dal 1865, allorquando il Ferri venne assalito da vivi dolori al capo. Nel primo determinarsi della neoproduzione si sarà suscitata forse una circoscritta pachimeningite secondaria, con irritazione al ganglio di Gasser; d'onde la cefalalgia ed altri fenomeni, accennanti ad apparente iperemia cerebrale, dissipatisi colla cura evacuante sanguigna ed intestinale.

Il fibroma della dura madre, lento nel suo procedere, non avrà forse provocato in seguito verun disturbo rimarchevolissimo, o questo non sarà stato ricordato dal paziente, insino a che il

tumore avendo raggiunto una certa qual mole e direzione nell'agosto 1867, allora soltanto si sarebbe rivelato con alterazioni nervose, le quali a mano a mano andarono crescendo d'intensità, d'estensione e gravezza da noi constatate nella prima volta che ci si presentò l'infermo.

Il leggiero deperimento della nutrizione generale, cui dovette soggiacere l'individuo, per le sofferenze esordite indubbiamente nell'agosto 1867, favorì forse la determinazione dell'alterazione delle arterie, che è più propria dei vecchi.

La recondita tendenza dell'organismo del nostro individuo alle inutili o dannose produzioni congenite (capezzolo sopranumerario) ed acquisite (fibroma della dura madre), fece sì da dar origine pure al fibroma dell'arteria basilare. Ora da un lato, il tumore alla rocca petrosa sinistra, che doveva ostacolare il libero afflusso del sangue alla arteria cerebrale posteriore e cerebellare superiore sinistre, comprimendole alquanto dall'avanti all'indietro; dall'altro canto, il tumoretto della arteria basilare impedendo l'accesso libero del sangue a dette arterie, furono forse concause di relativa anemia arteriosa (ischemia) al lato sinistro del nodo cerebrale e del peduncolo cerebellare sinistro, — ischemia, susseguìta da rammollimento giallo, per deperimento necrobiotico, con grassosa degenerazione degli elementi nervosi corrispondenti.

La ragione del rammollimento dei punti cerebrali accennati, ed anche del peduncolo cerebrale destro si trovava fors'anche nell'ateroma di qualche arteriola nutritizia delle parti rammollite, sapendosi come l'ateroma delle piccole arterie può renderle impermeabili per l'inspessimento e la degenerazione gelatinosa, grassosa, cartilaginea ed ossea, cui vanno incontro, per detto processo morboso, le loro pareti. In ogni modo il rammollimento del peduncolo cerebellare sinistro, *unitamente all' atrofia del tronco centrale del quinto sinistro*, spiegavano la paralisi periferica del nervo medesimo, più che non il tumore della dura madre, comprimente il ganglio di Gasser. Questo organo infatti era schiacciato e distrutto nella sua forma, ma non nella sua sostanza, ossia ne' suoi elementi istologici; avendo noi constatato alla base del tumore e fibre nervose e cellule ganglionari, grandi, polinucleate, aclini, proprie a detto ganglio: ed avendo altresì ritrovate le tre bran-

che periferiche del nervo d' aspetto e tessitura e pressochè normali.

Il rammollimento del peduncolo cerebrale destro spiegava forse la paralisi del terzo sinistro e l' incertezza nell' atto della stazione e dell'incesso. -- Questa ultima alterazione motoria poteva trovare un'altra ragione d'essere nel rammollimento della metà anteriore sinistra del nodo del cervello? Quando si riflettesse come per tale lesione anatomica si fossero distrutti i fasci fibrosi delle colonne anteriori del midollo spinale, i quali passando pel nodo si recano ai centri volitivi od ai talami cerebrali, e che detti fasci fibrosi sono i messaggeri del moto volontario degli arti, si potrebbe trovare un rapporto tra la accennata lesione anatomica e l'alterazione funzionale motoria. L'unilateralità però della lesione del ponte di Varolio e l'alterazione motoria di forma bilaterale cioè (più *pareplegica* che *emiplegica*) ci lasciano alquanto dubbiosi sul valore di tale spiegazione. Così la lesione del nodo cerebrale nella sua parte anteriore ed a sinistra non ci rischiara la paralisi centrale del settimo destro, a meno che non si supponesse che varie fibre volitive cerebrali, scendendo dai talami del lato sinistro, per portarsi alla oliva destra e decorrendo sulla parte anteriore, piuttosto superficiale del nodo cerebrale, si fossero interrotte nel deperimento necrobiotico del nodo stesso.

Il fatto della maggior ampiezza del lume della carotide interna sinistra ci parve a tutta prima un fattò inesplicabile e contraddittorio, se non si fosse ricorso all'idea che esso potesse rappresentare un' anomalia congenita; da che stimavamo che la presenza del tumore sulla rôcca petrosa dovesse ostacolare l'afflusso del sangue nella carotide e rimpiccolire anzichè accrescere il lume di essa. Però la distruzione della superficie anteriore della rôcca petrosa sinistra avendo tolto un rigido sostegno alla carotide traghettante pel canale càrotideo pòteva contribuire alla dilatazione dell'arteria. E probabilmente anche il tumoretto dell'arteria basilare ed il più grosso tumore della dura-madre alla rôcca petrosa sinistra avranno influito a rendere ectactica la carotide interna sinistra. Abbiamo già detto come il tubercoletto dell' arteria basilare potesse ostacolare l'accesso del sangue nelle sue diramazioni del lato sinistro, che sono la cerebellare superiore e la cerebrale posteriore, sinistre, le quali dovevano essere in parte compresse

dall'avanti all'indietro del tumore della dura-madre. Ora per questi impedimenti del circolo nelle diramazioni del lato sinistro dell' arteria basilare doveva ben per la legge della collateralità effettuarsi maggior afflusso alla carotide interna sinistra.

Le neoproduzioni pleuriche erano forse insorte negli ultimi giorni di vita, quando il Ferri presentava un po' di frequenza di respiro, ottusità alla percussione, fenomeni da noi falsamente interpretati per semplice iperemia polmonare ipostatica.

La morte nel caso nostro avvenne per paralisi generale cagionata dall' idrope dei ventricoli laterali.

Pavia, giugno 1869.

ERRATA-CORRIGE

A pag. 5, linea 8, in luogo di leggere » *ogni qualvolta* » *leggasi* — allorquando — A pag. 28, linea 38-39 in luogo di leggere » *si continuò nell' uso del carbonato di ferro che si propinava lontano dai pasti e della tintura d' arnica che si dava col cibo* » *leggasi* — si continuò nell' uso del carbonato di ferro che si propinava col cibo e della tintura d' arnica che si somministrava lontano dalle ore dei pasti. — Ed a scanso di equivoci in tutte le pagine ove si trovassero le espressioni di 3.° *pajo sinistro*, di 4.° *pajo sinistro*, di 5.° *pajo sinistro*, 7.° *pajo destro*, si legga — nervo oculomotore comune sinistro, nervo patetico sinistro, nervo trigemino sinistro, nervo facciale destro.

Spiegazione della Tavola.

Figura A. — Arteria basilare.

1. Tubercoletto fibroso.

Figura B. — Base del cranio.

2. Nervo ottico sinistro.
3. » oculo-motore comune »
4. » patetico »
5. » trigemino »
6. » oculo-motore esterno »
7. » facciale »
8. » acustico »
9. » glosso-faringéo »
10. » pneumo-gastrico »
11. » accessorio del Willis »
12. » ipoglosso sinistro, che come il destro ha due radici.

T. — Tumore fibroso.

Figura C. — Cellule.

Figura D. — Nuclei.

Figura E. — Fibre.

Figura F. — Cellule ganglionari.

Fig. B

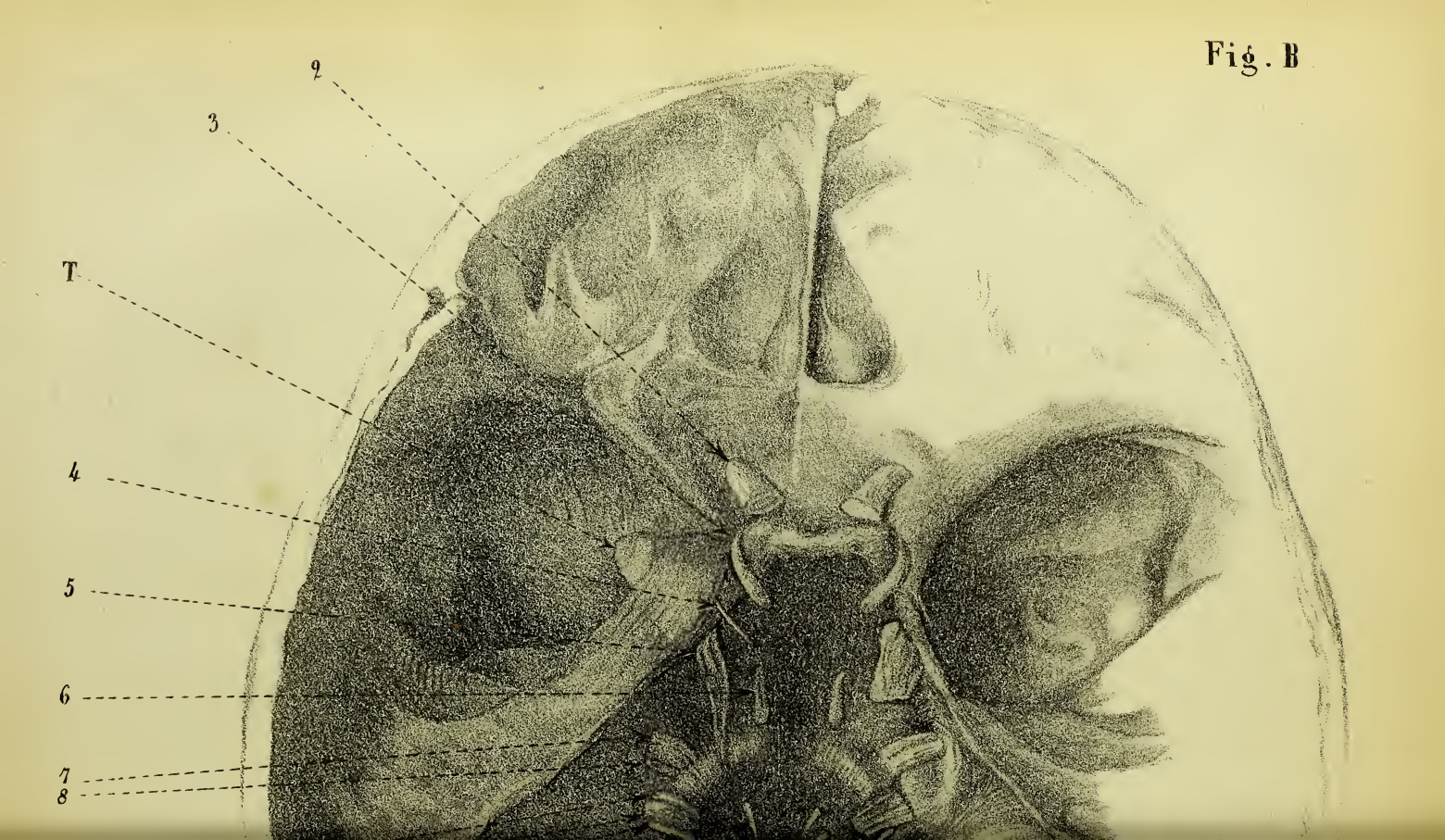

12
12
Fig. E
Fig. A
1
Fig. C.
1
1
1
1
Fig. D
Fig. F